

Avaliação Clínica e Morfológica da Ação da Hidroquinona e do Ácido Fítico como Agentes Despigmentantes

Benilda L.K. GARDONI¹, Mayumi E.O. SATO^{2*}, Roberto PONTAROLO², Lucia NORONHA³,
Adriane REICHERT³ & Sergio Z. SERAFINI⁴

¹ Programa de Pós-graduação em Ciências Farmacêuticas, Universidade Federal do Paraná, Brasil

² Laboratório de Tecnologia Farmacêutica, Departamento de Farmácia, Universidade Federal do Paraná, Brasil. Av. Prefeito Lothário Meissner, 3400, CEP: 80210-170, Curitiba, Paraná, Brasil.

³ Unidade de Patologia Pediátrica e Perinatal (UPPP) do Serviço de Anatomia Patológica (SAP), Hospital das Clínicas, Universidade Federal do Paraná, Brasil

⁴ Departamento de Clínica Médica, Universidade Federal do Paraná, Brasil

RESUMO. A eficácia *in vivo* do creme de ácido fítico 2% (A), foi comparada ao de hidroquinona 4% (B), em estudo comparativo duplo cego, com dezoito voluntários sadios, pele fototipo IV (Fitzpatrick). Na análise macroscópica não se observou alterações na coloração da pele. No ensaio histoquímico subjetivo não houve redução perceptível do pigmento melânico. Observou-se significativa redução do número de melanócitos com a hidroquinona (28,22), superior ao ácido fítico (30,74) e ao controle (31,49). A espessura da epiderme diminuiu com a hidroquinona (155,85 µm), superior ao ácido fítico (156,23 µm), controle (161,40 µm), provavelmente pela ação citotóxica desta, que além de reduzir o número de melanócitos, também, altera o processo de renovação celular da epiderme. Ambos diminuíram a espessura da camada córnea apresentando ação ceratolítica, mais significativo para o ácido fítico (53,83 µm), 61,68 µm para hidroquinona e 75,99 µm para o controle. Assim, demonstra-se que o ácido fítico não apresenta a mesma eficácia que a hidroquinona, porém, não é citotóxica.

SUMMARY. "Morphological and Clinical Evaluation of Phytic Acid and Hydroquinone as Depigmentation Agents". The *in vivo* efficiency of phytic acid 2% cream was compared with hydroquinone 4% cream with a statistic comparative double blind test, on 18 healthy volunteers, skin photo type IV (Fitzpatrick), for 60 days. No macroscopic difference in skin colour was noted by using any of both creams. In the subjective histochemical analysis no perceptible reduction of melanic pigments could be noted. A significant reduction on the number of melanocytes was obtained with hydroquinone (28,22), as compared with phytic acid (30,74) and the control (31,49). The thinning of the epidermis after using hydroquinone indicated that this treatment led to results superior to those obtained with phytic acid, which can be attributed to the cytotoxic action of the hydroquinone (phytic acid: 156,23 µm; hydroquinone: 155,85 µm; control: 161,40 µm). Both creams led to a reduction on the thickness of the stratum corneum, being possible to identify a more significant exfoliating action for the phytic acid. (hydroquinone: 61,68 µm; phytic acid: 53,83 µm; control: 75,99 µm). Phytic acid exhibits a less lightening efficiency, but it has a higher safety level due to lack of cytotoxic action.

INTRODUÇÃO

Os distúrbios de hiperpigmentação podem exercer importante influência estética, dependendo de sua intensidade, apresentação e localização. Para combater e reverter as alterações estéticas que tais distúrbios ocasionam, procuram-se produtos que não provoquem reações adversas e que apresentem ação efetiva. A hidroquinona é considerada um produto de referência, um dos mais receitados por dermatologistas, mas que apresenta constantes efeitos colaterais

como leucoderma, ocronose e dermatite de contato. É um agente clareador cutâneo que causa diminuição da síntese de melanina (pigmento endógeno considerado principal determinante da coloração cutânea) por inibição da enzima tirosinase.

Entre outros despigmentantes atualmente empregados, destaca-se o ácido fítico (mio-inositol hexafosfato), componente presente em todos os cereais, com propriedades inibidoras da tirosinase, atuando também como agente antio-

PALAVRAS-CHAVE: Ácido fítico, Agente despigmentante, Hidroquinona.

KEY WORDS: Depigmentation agent, Hydroquinone, Phytic acid.

* Autor para correspondência. E-mail: mayumi@ufpr.br

xidante no clareamento de manchas hipercrômicas.

Tendo-se em vista a problemática que os distúrbios de hiperpigmentação representam, propôs-se a realização de um estudo comparativo, in vivo, duplo cego da ação despigmentante e esfoliante cutânea da hidroquinona e do ácido fítico, nas concentrações de 4% e 2%, respectivamente, usualmente prescritas pela classe médica em formulações magistrais.

MATERIAL E MÉTODOS

Formulações

Foram elaborados dois cremes: um com base não iônica para o ácido fítico (2%) e um com base aniônica para a hidroquinona (4%), elaborados de acordo com os procedimentos farmacotécnicos.

Pacientes

Foram selecionados 21 voluntários sadios, com idade entre 18 e 52 anos (média de 35 anos): 16 do sexo feminino e 5 do sexo masculino, que consentiram em participar do estudo, (aprovação pelo Comitê de Ética do Hospital das Clínicas, UFPR). Previamente foram submetidos a uma avaliação clínica dermatológica, empregando como critério para inclusão neste ensaio, pele fototipo IV de Fitzpatrick ¹.

Procedimento geral para o teste

Antes da aplicação dos cremes a região superior do braço direito (controle) de cada um dos voluntários foi fotografada para o estudo macroscópico e biopsiada com *punch* 4 mm, sendo o fragmento (área controle) fixado em formalina a 10%.

Logo após este procedimento, os voluntários receberam 2 amostras de creme - creme A (ácido fítico 2%) e creme B (hidroquinona 4%), para serem utilizados nos braços direito e esquerdo, respectivamente. Tanto os voluntários quanto o corpo clínico desconheciam o conteúdo de cada um dos cremes. Todos foram orientados quanto à aplicação dos cremes no período da noite, sempre na região pré-estabelecida, durante 60 dias, sendo que após este período, as áreas que receberam aplicação dos cremes foram fotografadas e biopsiadas (área A - ácido fítico e área B - hidroquinona). Para esta última etapa, 18 (dezoito) dos voluntários retornaram.

Processamento do material

As biópsias foram processadas conforme técnicas convencionais, observando-se que no mo-

mento da inclusão, todos os fragmentos tivessem sua face dermoepidérmica voltada para a face de corte do bloco. Para cada biópsia foram confeccionadas 2 lâminas com 8 níveis de corte de 4µm cada uma, sendo coradas com hematoxilina-eosina (HE) e Fontana-Masson (FM). Totalizaram-se assim 6 lâminas por paciente (2 da área A, duas da área B e duas da área C) ²⁻⁴.

Análise histoquímica subjetiva

As lâminas foram observadas em microscópio tetraocular BX 40. Foi utilizado um estudo comparativo duplo cego, não induzido. Para tanto, as lâminas tiveram sua identificação oculta e receberam números aleatórios para que pudessem ser novamente identificadas. Esta avaliação foi realizada por dois observadores, que tentaram então realocar as lâminas nos grupos controle (C) e experimento (A e B) utilizando-se apenas da quantidade de pigmento negro presente na epiderme das amostras coradas pelo FM, (aumento de 200 vezes), que nesta técnica representa a melanina (Fig. 1A).

Análise histoquímica morfométrica objetiva (contagem de melanócitos, medida da espessura da epiderme e medida da espessura da camada córnea)

Para esta análise empregou-se o microscópio trinocular BX 50 acoplado a microcomputador contendo software de análise de imagem Image Pro Plus[®].

A contagem de melanócitos, em lâminas coradas com HE, (aumento de 400x), foi realizada ao longo de toda camada basal da epiderme de todos os 8 níveis de corte (Fig. 1B), tanto no grupo controle (C) quanto nos grupos experimentos (A e B).

A medida da espessura da epiderme (Fig. 1C) e da camada córnea (Fig. 1D) foi realizada em lâminas coradas com HE (aumento de 200x). Em cada um dos 8 níveis de corte foram feitas cinco medidas lineares aleatórias, totalizando 40 medidas para cada um dos grupos (A, B, C).

A técnica usada para medir a espessura da epiderme empregou o aplicativo Morfometria de Linhas do analisador de imagem. Traçando-se uma linha da camada basal da epiderme até a última célula da camada córnea, a medida em micrômetros era automaticamente fornecida pelo aplicativo. Esta mesma técnica foi empregada para medir a espessura da camada córnea, partindo-se da junção da camada granulosa até a superfície da camada córnea.

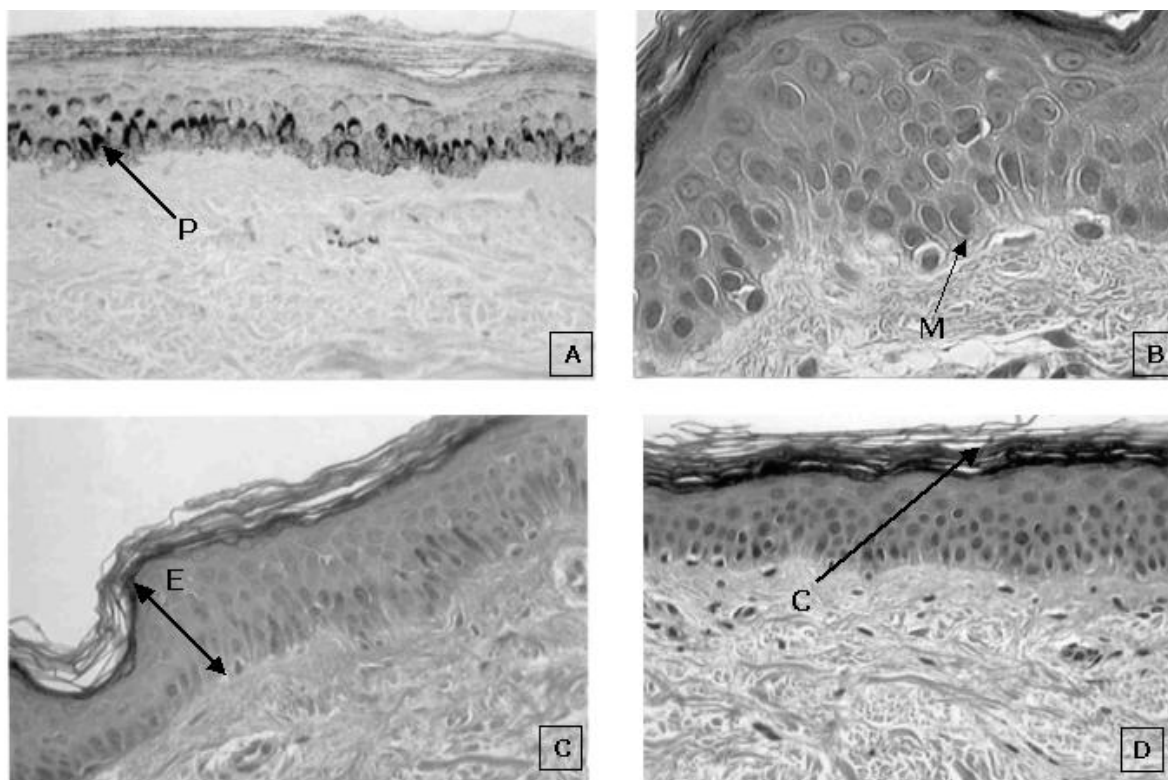


Figura 1. **A)** Análise histoquímica subjetiva - pigmento melânico (P) na camada basal da epiderme. **B)** Análise histoquímica morfométrica objetiva - contagem de melanócitos (M) na camada basal da epiderme (aumento 400x). **C)** Análise histoquímica morfométrica objetiva - medida da espessura da epiderme (E) (aumento 400x). **D)** Análise histoquímica morfométrica objetiva - medida da espessura da camada córnea (C) (aumento 400x).

Análise estatística

Os dados foram submetidos à análise estatística utilizando-se o software Statistic 5.0. O método estatístico de acurácia foi empregado para analisar a capacidade do teste em produzir um diagnóstico verdadeiro na análise histoquímica subjetiva. Para os estudos morfométricos objetivos foi efetuada uma análise prévia, com uso de estatística de controle de qualidade ⁵, que elimina números extremos que estão fora das características populacionais. Os dados foram submetidos à análise de estatística descritiva, análise de variância modelo inteiramente casualizado, seguido de teste de Tukey para compor os pa-

res de médias. Adotou-se o valor de 5% como o nível de rejeição da hipótese de nulidade ⁵. Todas as leituras foram efetuadas em triplicata, submetendo à análise estatística a média dos valores.

Ensaio	Taxa de erro falso negativo (%)	Sensibilidade (%)
Creme A	73,7	26,3
Creme B	57,9	42,1
Controle	57,9	42,1

Tabela 1. Teste de acurácia para o estudo histoquímico.

Ensaio	N	Média	-95% Limite de confiança	+95%	Min	Max	SD	EPM	CV
Controle	61	31,49	30,13	32,85	21	40	5,30	0,68	16,84
Creme A	96	30,74	29,76	31,71	21	39	4,81	0,49	15,65
Creme B	116	28,22	26,99	29,45	17	40	6,69	0,62	23,71

Tabela 2. Média, desvio padrão, limite de confiança para os dados da contagem de melanócitos dos cremes **A**, **B** e controle. **N:** tamanho amostral; **Min:** mínimo valor observado; **Max:** máximo valor observado; **SD:** desvio padrão; **EPM:** erro padrão da média; **CV (%):** coeficiente de variação.

F variação	Efeito			Erro				
	SQ	GL	QM	SQ	GL	QM	F	P
Tratamentos	550,23	2	275,12	9031,55	270	33,46	8,22	0,0003

Tabela 3. Análise de variância, modelo inteiramente casualizado, para comparação da contagem de melanócitos, em função do tratamento com creme A, B e controle. **SQ:** soma dos quadrados; **QM:** quadrados médios; **GL:** grau de liberdade; **F:** teste de distribuição F; **P:** nível de significância (erro tipo α).

	Controle M = 31,492	Creme A M = 30,740	Creme B M = 28,216
Controle		0,753	0,005
Creme A			0,007

Tabela 4. Nível de significância (erro tipo α) para comparação de médias dos tratamentos com creme A, B e controle, pelo teste Tukey, para contagem de melanócitos e confiabilidade. Legenda: M - média. Diferença estatisticamente significativa entre os pares quando $P < 0,05$.

RESULTADOS

Macroscopicamente não foi observada qualquer alteração no local onde os cremes A e B foram empregados.

A análise histoquímica, para avaliar se houve diminuição da produção de melanina com consequente redução microscópica da pigmentação negra foi submetida ao teste estatístico de acurácia. Os resultados estão sumarizados na Tabela 1.

A avaliação melanocitotóxica através da contagem de melanócitos forneceu resultados apresentados nas Tabelas 2, 3 e 4. A avaliação estatística sugere a ocorrência de redução no número de melanócitos somente para o creme B, indicando que o tratamento com a hidroquinona é estatisticamente superior ($p < 0,05$) ao ácido fítico.

A análise da ação queratinotóxica foi realizada por meio da medida de espessura da epiderme, cujos resultados estão nas Tabelas 5, 6 e 7. A análise estatística sugere a existência de diferença significativa entre o creme B e o controle,

além de mostrar que a hidroquinona apresenta maior capacidade em reduzir a epiderme que o ácido fítico.

A avaliação da função esfoliativa através da medida da espessura da camada córnea mostrou como resultados os dados apresentados nas Tabelas 8, 9 e 10. Os resultados estatísticos sugerem que tanto o ácido fítico quanto a hidroquinona, diminuíram a espessura da camada córnea, embora para isto, o ácido fítico tenha sido mais eficiente.

DISCUSSÃO

Este estudo foi realizado em indivíduos saudáveis, uma vez que na pele normal, sem a interferência de diversos fatores que condicionam os processos de hiperpigmentação, possíveis alterações causadas pelos agentes despigmentantes seriam mais facilmente comparadas. A seleção de peles fototipo IV de Fitzpatrick foi determinada por ser este um grupo com maior capacidade produtora de pigmento melânico, o que deveria oferecer maior facilidade na análise macro e microscópica. Por ser uma região de fácil acesso para uso de preparados e adequado para obtenção de biópsias sem causar grandes deformidades inestéticas, o braço foi escolhido como região para estudo.

Embora a cor da pele também seja definida pela composição de fatores como a vascularização e quantidade de carotenos, o nível de melanina é o principal agente determinante da coloração cutânea⁶. Os pigmentos melânicos absorvem porções da radiação ultravioleta, e podem produzir tanto cores escuras (negro, par-

Ensaio	N	Média	-95% Limite de confiança	+95%	Min	Max	SD	EPM	CV
Controle	666	161,40	158,05	164,74	72,33	308,00	43,96	1,70	27,24
Creme A	678	156,66	153,23	160,09	72,00	318,05	45,48	1,75	29,03
Creme B	669	155,85	152,90	158,81	72,00	276,02	38,89	1,50	24,95

Tabela 5. Média, desvio padrão, limite de confiança para os dados da medida da espessura da epiderme (μm), dos cremes A, B e controle. **N:** tamanho amostral; **Min:** mínimo valor observado; **Max:** máximo valor observado; **SD:** 1,75 desvio padrão; **EPM:** erro padrão da média; **CV (%):** coeficiente de variação 1,50.

F variação	Efeito			Erro				
	SQ	GL	QM	SQ	GL	QM	F	P
Tratamentos	11984,14	2	5992,07	3695775,96	2010	1838,69	3,26	0,0386

Tabela 6. Análise de variância, modelo inteiramente casualizado, para medida da espessura da epiderme (µm), em função do tratamento com creme A, B e controle. **SQ:** soma dos quadrados; **QM:** quadrados médios; **GL:** grau de liberdade; **F:** teste de distribuição F; **P:** nível de significância (erro tipo α).

	Controle M = 161,40	Creme A M = 156,66	Creme B M = 155,85
Controle		0,108	0,048
Creme A			0,937

Tabela 7. Nível de significância (erro tipo α) para comparação de médias dos tratamentos com creme A, B e controle, pelo teste Tukey, para medida da espessura da epiderme (µm) e confiabilidade. Legenda :M - média. Diferença estatisticamente significativa entre os pares quando P < 0,05.

do) quanto cores claras (amarelo ao vermelho brilhante) - eumelanina e feomelanina 7.

A unidade epidérmica de melanização é comum à epiderme e aos pêlos, e é formada por um melanócito associado a 36 queratinócitos aceptores do pigmento melânico, repousados sobre uma membrana basal e envolvidos no processo de maturação rumo à camada córnea. Os dendritos do melanócito entram em contato lateral e superiormente com o ambiente queratinocitário. No citoplasma dos melanócitos se encontram melanossomas, organelas ovóides que

se dispõem em pequenos grupamentos, local de síntese e deposição de melanina 8. Quando maduros, são transferidos para o citoplasma dos queratinócitos, onde podem ser observados em pequenos grupamentos envoltos por membrana única 9. Os melanossomas são ricos em tirosinase, enzima que sintetiza melanina a partir da tirosina 10. Primariamente, a variação de coloração cutânea pode ser atribuída a atividade da tirosinase nos diferentes tipos de pele. Os melanócitos da pele negra, por exemplo, possuem tirosinase 10 vezes mais ativa que os da pele branca 6.

Com base na fisiologia da pele, instituiu-se que os cremes fossem aplicados por 60 dias, garantindo ao menos uma renovação celular completa dos queratinócitos, pois segundo as estimativas, para que um queratinócito basal se transforme em um corneócito, são necessários de 26 a 42 dias, e para que esta mesma célula transite através da camada córnea e descame com a camada córnea superficial, são necessários mais 15 dias 10.

A hidroquinona interfere principalmente na produção de nova melanina, provocando mu-

Ensaio	N	Média	-95% Limite de confiança	+95%	Min	Max	SD	EPM	CV
Controle	609	75,99	72,78	79,19	18,43	216,45	40,27	1,63	53,00
Creme A	656	53,83	52,19	55,47	15,62	136,16	21,35	0,83	39,66
Creme B	662	61,68	58,73	64,62	16,05	215,29	38,57	1,50	62,54

Tabela 8. Média, desvio padrão, limite de confiança para os dados da medida da espessura da camada córnea (µm) dos cremes A, B e controle. **N:** tamanho amostral; **Min:** mínimo valor observado; **Max:** máximo valor observado; **SD:** desvio padrão; **EPM:** erro padrão da média; **CV (%):** coeficiente de variação.

F variação	Efeito			Erro				
	SQ	GL	QM	SQ	GL	QM	F	P
Tratamentos	158527,29	2	79263,65	2268305,24	1924	1178,95	67,23	6E-29

Tabela 9. Análise de variância, modelo inteiramente casualizado, para comparação da medida da espessura da camada córnea (µm), em função do tratamento com creme A, B e controle (P < 0,05). **SQ:** soma dos quadrados; **QM:** quadrados médios; **GL:** grau de liberdade; **F:** teste de distribuição F; **P:** nível de significância (erro tipo α); **E:** exponencial da base 10.

	Controle M = 75,99	Creme A M = 53,83	Creme B M = 61,68
Controle		2,186E-0,5	2,2E-0,5
Creme A			0,00012

Tabela 10. Nível de significância (erro tipo α) para comparação de médias dos tratamentos com creme A, B e controle, pelo teste Tukey, para medida da espessura da camada córnea (μm) e confiabilidade. **M:** média; **E:** exponencial da base 10. Diferença estatisticamente significativa entre os pares quando $P < 0,05$.

danças estruturais nas membranas das organelas dos melanócitos, acelerando a degradação dos melanossomas, ao mesmo tempo em que afeta o metabolismo celular das membranas lipoproteicas das organelas citoplasmáticas fazendo com que elas se rompam^{11,12}. Há estudos que sugerem que a hidroquinona cause a conversão da tirosina em produtos de oxidação de elevada toxicidade, como radicais livres que iniciam uma cadeia de reações de lipídios com consequente lesão irreversível das membranas lipoproteicas do melanócito, produzindo a morte da célula^{13,14}. Verificou-se também a atuação da hidroquinona diretamente sobre a tirosinase e pela inibição da oxidação enzimática da tirosina^{15,16}. Desta forma, poderíamos considerar dois mecanismos de ação através dos quais a hidroquinona desempenharia seu papel despigmentante: pela ação melanocitotóxica, causando diminuição da população de melanócitos, e por sua ação direta sobre a tirosinase, diminuindo a produção de pigmento melânico. Ambas as hipóteses são sustentadas pelo fato de que a despigmentação é reversível, bastando para isto a interrupção de seu uso. Justifica-se a primeira possibilidade com a ocorrência de repovoamento de melanócitos a partir da migração destes, provenientes da epiderme ou do bulbo do pêlo, vizinhos à área despigmentada^{17,18}.

O ácido fítico, constituinte natural de grãos de cereais e óleos de sementes, também presente em muitas células humanas e importante regulador das funções vitais celulares, é um inibidor da tirosinase. Para uso dermatológico, é proveniente do Japão, extraído do grão de arroz, com teor de 40 % a 52 %, empregado nas concentrações de 0,5 a 2,0 %^{19,20}.

A hidroquinona pode ocasionalmente causar irritação da pele, com eritemas e erupções, devendo-se então suspender sua aplicação^{17,18}. Por sua vez, o ácido fítico é, em geral bem tolerado, podendo ocorrer prurido e eritema em pe-

les sensíveis²¹. Entre os 18 voluntários que permaneceram até o final do estudo, não se observou nenhuma reação de hipersensibilidade causada pelo uso destes agentes.

Por meio de análise macroscópica não foi possível estabelecer diferenças na coloração da pele antes e depois do tratamento, tanto na utilização do creme A (ácido fítico 2 %) quanto do creme B (hidroquinona 4 %), resultado observado em todos os casos analisados. Desta maneira, iniciou-se o exame histológico de cortes transversais da epiderme após coloração com HE, que permite identificar quatro camadas celulares e traduzir de baixo para cima os diferentes efeitos metabólicos que transformam o queratinócito basal em um corneócito e a transferência dos melanossomas para estas células durante seu processo de maturação⁷. A inclusão do material no bloco de parafina foi obtida com a face dermoepidérmica voltada para a face de corte, a fim de propiciar o estudo morfométrico, que baseou-se em medidas lineares de espessura. O estudo contou com grande número de cortes histológicos e múltiplas leituras randomizadas, a fim de evitar possibilidade de erros de padronização⁴.

Os resultados de análise histoquímica subjetiva, não induzida, foram comparados pelo método estatístico de acurácia para analisar a capacidade do teste em produzir um diagnóstico verdadeiro. Foram estabelecidos os índices de sensibilidade (parâmetro que mede a capacidade em detectar presença quando verdadeiro) e a taxa de erro falso negativo (falha em detectar presença quando verdadeiro). Esta metodologia apresentou baixa capacidade em detectar os casos verdadeiros e alta em detectar erros falso negativos, não sendo possível obter resultados utilizando-se da intensidade de coloração do pigmento melânico nas amostras. Mesmo que a intensidade do pigmento pudesse mostrar diferentes resultados entre os agentes estudados, tal alteração poderia ser causada tanto pelo conhecido efeito citotóxico da hidroquinona quanto pela aceleração da degradação dos melanossomas ou da descamação epidérmica, assim como pela diminuição da produção de pigmentos melânicos, o que seria elucidado somente pela utilização de estudos imunohistoquímicos por microscopia eletrônica ou morfométricos, visto que pela análise histoquímica subjetiva somente os melanócitos que possuem pigmento melânico podem ser observados.

A contagem de melanócitos mostrou significativa redução no seu número no local de apli-

cação do creme B, o que indicaria que estatisticamente o tratamento com hidroquinona 4% é superior ao tratamento com ácido fítico 2% em ação melanotóxica. Estes dados corroboram com o conhecido efeito citotóxico da hidroquinona sobre os melanócitos ^{11,12}. Entretanto, não se pode afirmar qual dos possíveis mecanismos de ação da hidroquinona (ou se ambos), foram efetivos nesta redução, visto que a ação sobre a tirosinase diminuindo a produção de pigmentos melânicos provocaria alterações morfológicas sobre os melanócitos, fazendo com que estes não fossem contados neste tipo de análise.

Tanto o creme A quanto o B apresentaram ação ceratolítica, diminuindo a espessura da camada córnea, sendo que para isto o creme A foi mais eficaz.

Pelo método morfométrico, observou-se que a espessura da epiderme diminuiu com a aplicação do creme B (hidroquinona 4 %) em relação ao controle. Esta diminuição poderia ser atribuída primariamente ao aumento do *turn-over* das células da epiderme em resposta à di-

minuição da camada córnea. Este evento de fato acontece, mas como os resultados obtidos a partir da aplicação do creme A, não foram estatisticamente significativos, observa-se que este não é o único mecanismo de ação envolvido. Adiciona-se a possibilidade de ação queratinotóxica, uma vez que estas células também possuem tirosinase em seus melanossomas, e que a redução em seu número provocaria diminuição da espessura da epiderme, tanto quanto a possível ação melanotóxica ¹.

CONCLUSÃO

Por meio deste ensaio demonstrou-se que o ácido fítico não é tão eficaz quanto a hidroquinona na capacidade despigmentante, porém, apresenta padrões de segurança maiores, pela ausência de ação citotóxica.

Agradecimentos. Os autores agradecem ao Prof. Dr. Aguinaldo José do Nascimento (UFPR) pelo auxílio nos cálculos estatísticos e a Dra. Cíntia Sumire Cooti (HC-UFPR) pelas biópsias realizadas.

REFERÊNCIAS BIBLIOGRÁFICAS

1. Freedberg, I., A.Z. Eisen, K. Wolf, L.A. Goldsmith, S.I. Katz & T.B. Fitzpatrick (1999) *"Fitzpatrick's dermatology in general medicine"* Mc Graw-Hill, New York, págs. 70-228.
2. Gordon, K.C. (1982) *"Tissues processing"*. In *"Theory and practice of histological techniques"* (J.D. Bancroft & A. Stevens, eds.). Churchill Livingstone, London, págs. 41-60.
3. Gordon, K.C. & P. Bradbury (1982) *"Microtomy and paraffin sections"*. In *"Theory and practice of histological techniques"* (J.D. Bancroft & A. Stevens, eds.). Churchill Livingstone, London, págs. 61-81.
4. Noronha, L. (2002) *"Alterações cutâneas induzidas por laser"*. Tese de Doutorado. Curso de Pós-graduação em Medicina da Universidade Federal do Paraná, 193 págs..
5. Juran, J.M. & F.M. Gryna (1993) *"Juran controle de qualidade"* Makron, São Paulo.
6. Sagebiel, R.W. & J.F. Odland (1970) *J. Invest. Dermatol.* **54**: 96-103.
7. Pruniéras, M. (1994) *"Manual de cosmetologia moderna"* Andrei, São Paulo, págs 17-337.
8. Sampaio, S.A.P. & J.E.A. Rivitti (2001) *"Dermatologia"* Artes Médicas, São Paulo.
9. Du Vivier, A. & P.H. McKee (1995) *"Atlas dermatologia clínica"* Manolo, Londres, págs 2-51.
10. Becheli, L.M. & G.V. Curban (1988) *"Compêndio de dermatologia"* São Paulo, págs. 2-503.
11. Castro, A.C., P. Pimentel, M.C. Dorande (1997) *Cosmet. Toiletries* **9**: 39-43.
12. Su, G.E. (1999) *Cosmet. Toiletries* **6**: 57-63.
13. Wilkinson, J.B. & R.J. Moore (1990) *"Cosmetologia de Harry"* Diaz Santos, Madrid, págs 3-75.
14. Campos, P.M.B.G. (1994) *Cosm. Med. Est* **2**: 32-25.
15. Fitzpatrick, T.B. & J.L. Aeling (2000) *"Segredos em dermatologia"* Artes Médicas, Porto Alegre, págs 143-144.
16. Canto, L.C. & A.M. Bergold (2000) *Cosmet. Toiletries* **12**: 75-8.
17. Clarys, P. & J.E. Fulton (1998) *J. Dermatol* **25**: 412-414.
18. Boyle, J. & C.T.C. Kennedy (1986) *Br J. Dermatol.* **114**: 501-4.
19. Graf, E. (1983) *J. Am. Oil. Chem. Soc.* **60**: 1861-7.
20. Graf, E. & J.W. Eaton (1990) *Free Radical Biol. Medicine* **8**: 61-9.
21. Uezem, M.C. (1998) *Act Therap. Dermatol.* **1**: 462-5.